



Estrategia de cuidados en endodoncia para el clínico generalista

ESTRATEGIA 1 Priorizar la Prevención e Intervención Precoz

La primer línea defensiva en la terapia endodóntica debe ser la prevención de la caries. Suministrando cuidados preventivos frente a la caries e informando a los pacientes de cómo protegerse frente a los traumatismos dentales es importante para prevenir la endodoncia. Cuando sea inevitable, la intervención precoz para preservar la vitalidad pulpar es esencial para asegurar resultados óptimos en el paciente.

ESTRATEGIA 2 Determinar la Presencia de patología endodóntica y Formular el Plan de Tratamiento

El asesoramiento de la necesidad de un tratamiento endodóntico incluye: la valoración de la dificultad del caso, el plan de tratamiento restaurador y el diagnóstico pulpar y periapical. El tratamiento integral que deba suministrarse se basa en este asesoramiento previo y en el diagnóstico (consultar tabla de tratamiento en la contraportada de esta guía).

Valoración de la dificultad y Plan de Tratamiento restaurador

Valorando la dificultad– cuándo referir

Si bien el tratamiento endodóntico puede ser realizado por el generalista, algunos casos o procedimientos pueden ser muy complejos y requerir de cuidados más especializados. Estos cuidados más especializados pueden ayudar a conseguir una supervivencia dentaria a largo plazo en estos casos.. En la parte inferior de esta página encontrará una herramienta de acceso QR para ayudarlo en la toma de decisión (tratar o referir) en función de la dificultad del caso.

Asesoramiento de los cuidados restauradores

Conservar la función del diente afectado a largo plazo es uno de los principales objetivos de la terapia endodóntica.

- 1 Considerar tratar el diente endodonciado, incluso aunque esté severamente afectado, mediante materiales adhesivos.
- 2 Evaluar detenidamente si son necesarios post y/o coronas para mejorar la función dentaria.
- 3 Tener en cuenta el estado de la estructura ósea y su posibilidad de mantenimiento.

Diagnóstico Pulpar y Periradicular– Pasos y Métodos

Los siguientes pasos deben seguirse para obtener el diagnóstico pulpar y periradicular:

- 1 Revisar la historia dental del paciente con especial énfasis en el área afectada.
- 2 Pruebas pulpares con respuesta a estímulos categorizadas como normal (dolor de corta duración), anormal (respuesta exagerada o prolongada) o ausencia de respuesta.. Los dientes con restauraciones deben testarse esperando una respuesta variable. La ausencia de respuesta puede ser debida a una necrosis pulpar o tratarse de un falso negativo (por ejemplo, pulpa mineralizada).
- 3 Al menos un diagnostico radiológico del área, incluyendo el contorno de lámina dura, zona apical y anatomía radicular.
- 4 Diagnóstico y toma de decisión del tratamiento, recurriendo al árbol de decisiones de esta guía así como a la información recopilada de los 3 pasos anteriores.

ESTRATEGIA 3 Explicar el Tratamiento Endodóntico al paciente

Algunos pacientes están desinformados o ansiosos en relación al tratamiento endodóntico. Estos son algunos puntos clave a tener en cuenta cuando se plantea el tratamiento al paciente:

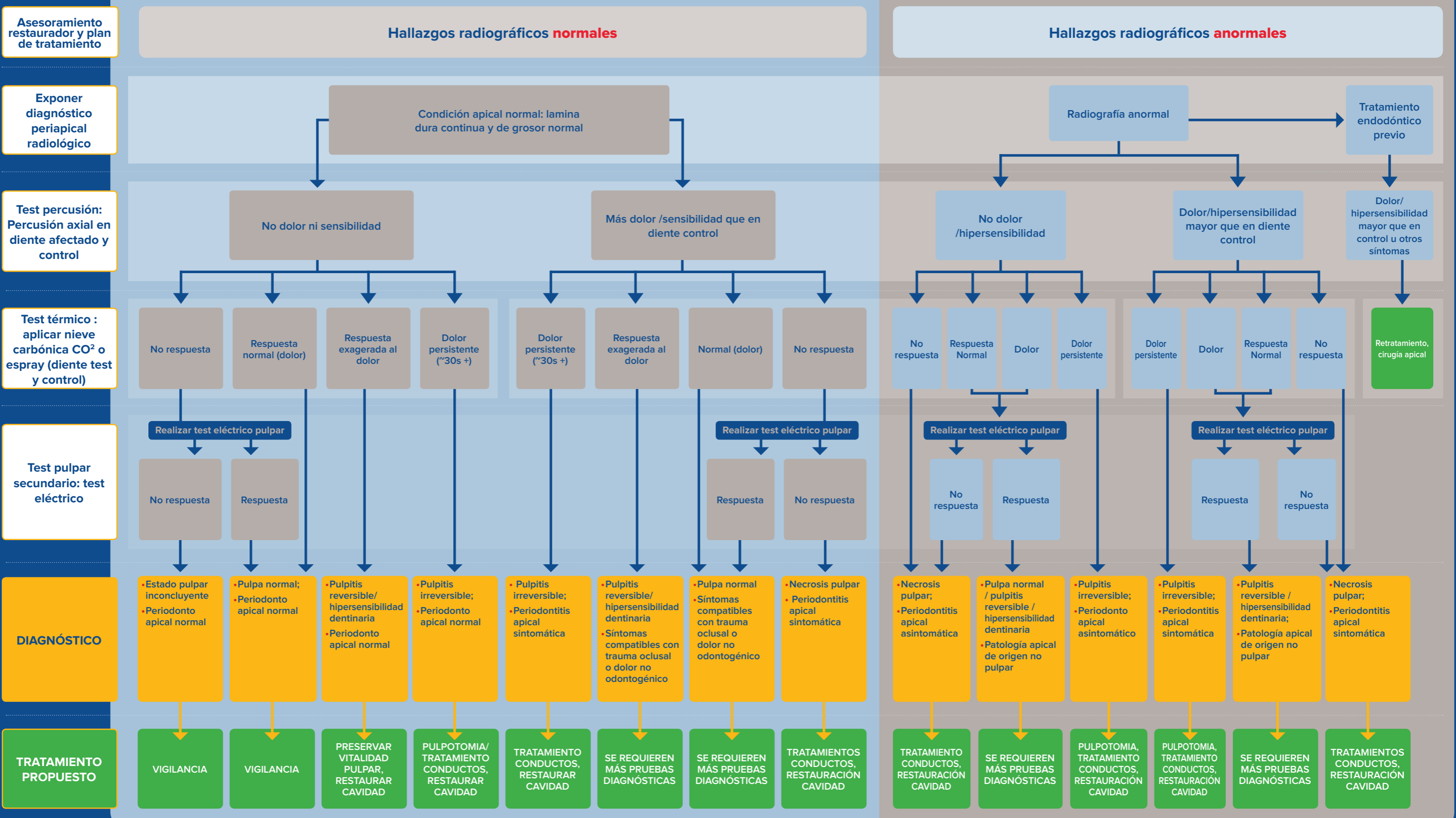
- El tratamiento endodóntico ayuda a salvar dientes, permitiendo mantener una boca sana y funcional.
- El tratamiento endodóntico es un procedimiento de rutina. Explicar qué debe esperar de los procedimiento, incluyendo el tiempo que será necesario y las sensaciones que percibirá puede ayudar a tranquilizarle.
- El tratamiento endodóntico es seguro. No causa enfermedades en otros órganos. Por el contrario, la patología no tratada y el empeoramiento de la patología que rodea a la raíz, puede tener consecuencias graves para la salud general.

ESTRATEGIA 4 Abordar los Resultados Centrados en el Paciente

En consonancia con la definición de salud oral de la FDI, la planificación del tratamiento endodóntico y los resultados deben estar centrados en el paciente y tener en cuenta su función oral así como su salud general:

- Los dientes vitales tienen mejor pronóstico a largo plazo que los dientes tratados con endodoncia. La intervención temprana y la terapia con pulpa vital deben ser priorizadas. Cuando la terapia en pulpa vital no es viable, el tratamiento endodóntico, cuando está indicado, es preferible a la exodoncia.
- La periodontitis apical y el formación de absceso están asociadas a otro tipo de condiciones clínicas y pueden comprometer a la salud. Las intervenciones precoces para mantener la pulpa vital y prevenir la enfermedad apical están indicadas.




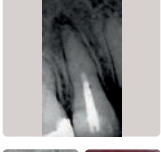

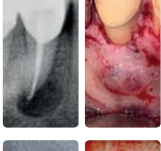

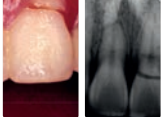
Diagrama de Flujo para Llegar al Diagnóstico de Endodoncia y Sugerencias de Tratamiento, Resultados



La información contenida en esta guía está actualizada a 2019. Los avances en investigación y tecnología pueden llevar a criterios de protocolos diagnósticos y terapéuticos diferentes con el paso del tiempo.



Guía de Tratamiento Endodóntico para Dientes con Formación Radicular Completada

Condición clínica	Radiografía/ Fotografía	Tipo de tratamiento	Objetivo	Procedimiento principal
Pulpa sana o pulпитis reversible con lesión de caries profunda o con pulpa expuesta sin dentina infectada		Protección pulpar directa	Proteger la pulpa vital de lesiones adicionales y permitir su curación y reparación	Remover la caries y tratar la dentina residual o aplicar material biocompatible en pulpa expuesta
Pulпитis irreversible restringida a pulpa de corona		Pulpotomía / apexogénesis	Mantener la vitalidad de la pulpa radicular cuando la pulpa coronal está expuesta o enferma, o aliviar síntomas de patología pulpar como procedimiento provisional	Remoción quirúrgica de la pulpa coronal y protección de pulpa radicular al nivel adecuado, sobre todo en molares y en pacientes jóvenes
Pulпитis irreversible o necrosis pulpar , diente fracturado con implicación pulpar significativa , o como tratamiento electivo		Tratamiento de conductos	Eliminar la pulpa y tejidos enfermos y promover la curación del tejido periradicular	Eliminación mecánica del tejido pulpar radicular seguido de conformación, irrigación y relleno de conductos
Síntomas periradiculares continuos o emergentes debidos al fracaso del tratamiento previo del conducto radicular		Re-tratamiento de conductos	Eliminar la pulpa y tejidos enfermos y promover la curación del tejido periradicular	Remoción del material previo de sellado, completar el desbridamiento radicular, seguido de conformación, irrigación y relleno de conductos
Acumulación de líquidos en tejidos blandos o duros a los que no se puede acceder a través del conducto radicular		Incisión y drenaje/ trepanación	Reducir la inflamación, promover la reparación del tejido afectado y evitar mayor daño a los dientes y otras estructuras	Apertura de tejidos blandos o duros para remover el fluido acumulado, usando drenaje si necesario
Patología periapical que no pueda resolverse a través de tratamiento de conductos, o sobreextensión de relleno radicular		Cirugía apical	Tratar patologías de la pulpa radicular y de tejidos periradiculares para prevenir posible progresión	Remoción de tejido periapical afectado, resección y relleno retrógrado que no pueda realizarse a través de terapia radicular, reimplantación del diente que no pueda ser tratado con cirugía endodóntica convencional
Patología periapical o defectos radiculares que no puede ser abordada mediante tratamiento de conductos ni cirugía apical, defectos periodontales o fracturas de corona o radicular vertical		Terapia de resección	Aliviar la enfermedad periradicular o los defectos del canal y / o coronal; aliviar los signos y síntomas de fractura de corona y / o raíz	Remoción quirúrgica de una o más raíces y de una porción de la corona (dientes poliradiculares).
Traumatismos , como fractura de corona o raíz, luxación, avulsión o fractura alveolar		Tratamiento del diente traumatizado	Reposicionar con éxito un diente avulsionado, logrando unir sus fibras periodontales y restablecer su función; promover el desarrollo radicular en dientes inmaduros	Tratamiento pulpar, reposicionamiento y ferulización si procede; uso de medios alternativos, medicación y seguimiento.

Guía de tratamiento endodóntico para dientes con formación radicular inmadura

Condición clínica	Radiografía/ Fotografía	Tipo de tratamiento	Objetivo	Procedimiento principal
Pulpa necrótica en diente inmaduro con necesidad deseable de desarrollo radicular tanto en anchura como en longitud		Reparación pulpar guiada	Promover la curación de la periodontitis apical y retener la función. Lo ideal: restaurar la estructura, incluida la dentina y la pared radicular y conservar las células del complejo dentino-pulpar	Desbridamiento y desinfección del canal, provocando sangrado apical con la entrada de células madre y mediadores. Formación de puentes para promover la formación continua de tejido duro en el espacio del canal
Pulpa necrótica en diente con desarrollo radicular inmaduro en el que se desea crear una barrera de tejido duro a nivel apical		Apexificación	Manejo de casos con conductos radiculares anchos y foramen apical inmaduro que requieren tratamiento del conducto	Desbridamiento del canal y desinfección a largo plazo con medicamentos, lo que permite el depósito de tejido duro o la colocación de un tapón apical con material biocompatible